# Chirurgická léčba MG a thymomů

Schützner J, Tvrdoň J

Mygra-cz

14. – 15. 11. 2009

Roztoky  u Prahy

# Thymus

- Žlaznatý orgán uložený v předním mediastinu za prsní kostí
- Významně se podílí na tvorbě imunitního systému
- Pro diferenciaci a dozrávání T lymfocytů
- Důležitý u dětí
- V dospělosti atrofuje a pozbývá své funkce

# Uložení brzlíku v předním mediastinu

- Prostor mezi sternem, páteří, pleurálními dutinami
- Jugulum, bránice
- Trachea,jícen, velké cévy, srdce, lymfatické uzliny, brzlík

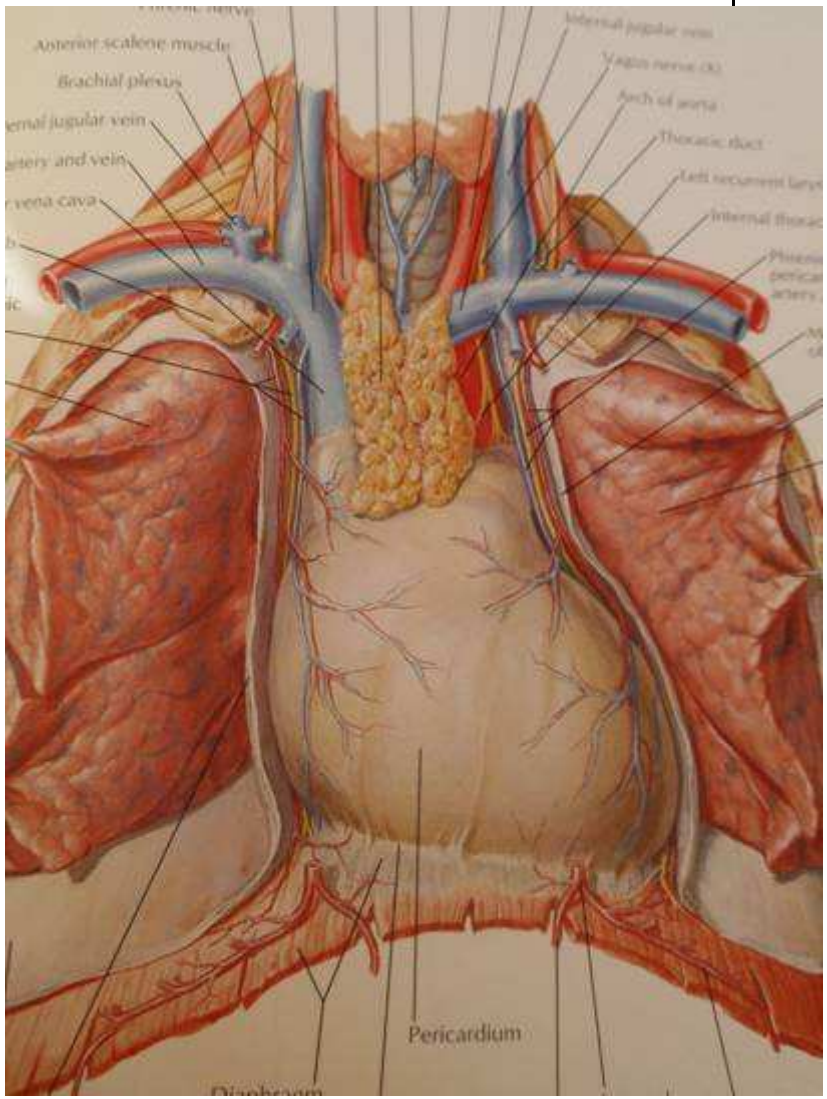

# Kdy operujeme thymus

- Myasthenia gravis
- Myasthenia gravis s thymomem
- Thymom bez MG

- THYMEKTOMIE

# Další indikace k thymektomii

- Hyperplasie thymu bez MG
- PRCA (pure red cell anemia)
- Intrathymická lokalizace adenomu příštitného tělíska - PHPT

# Myasthenia gravis

- Autoimunitní onemocnění
- Postižení AChR nikotin. typu na postsynaptické membráně neuromusk.ploténky
- U 90% nemocných protilátky proti AChR
- Prevalence 5-15/100 000
- Incidence 1- 1,5/100 000
- Muži:ženy  2:3

# Nervosvalová ploténka -AChR

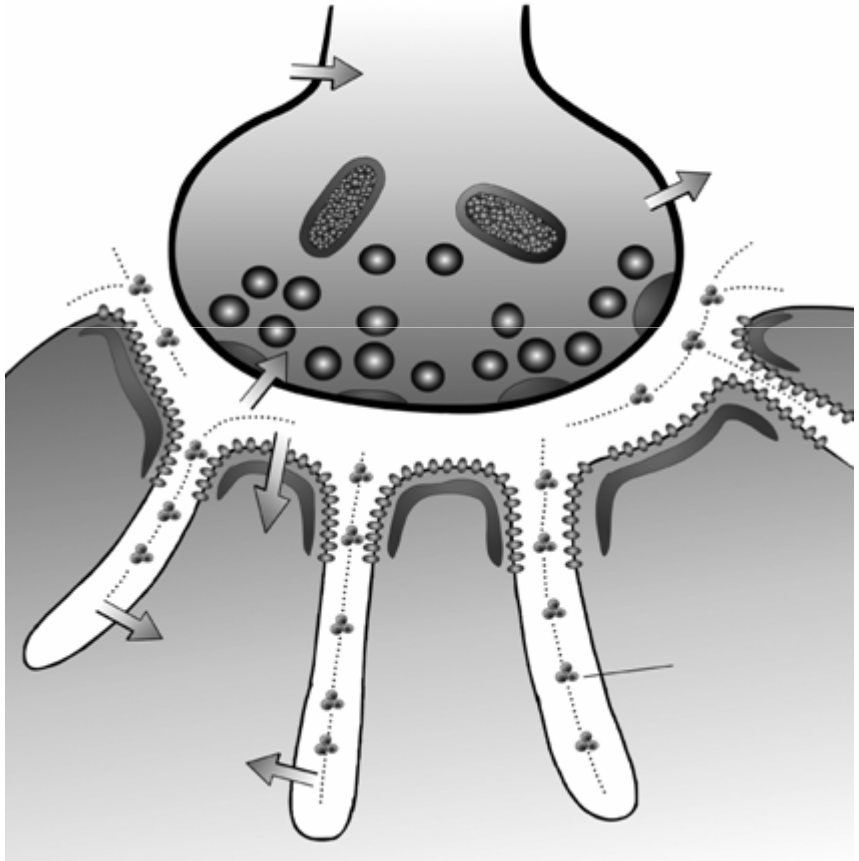

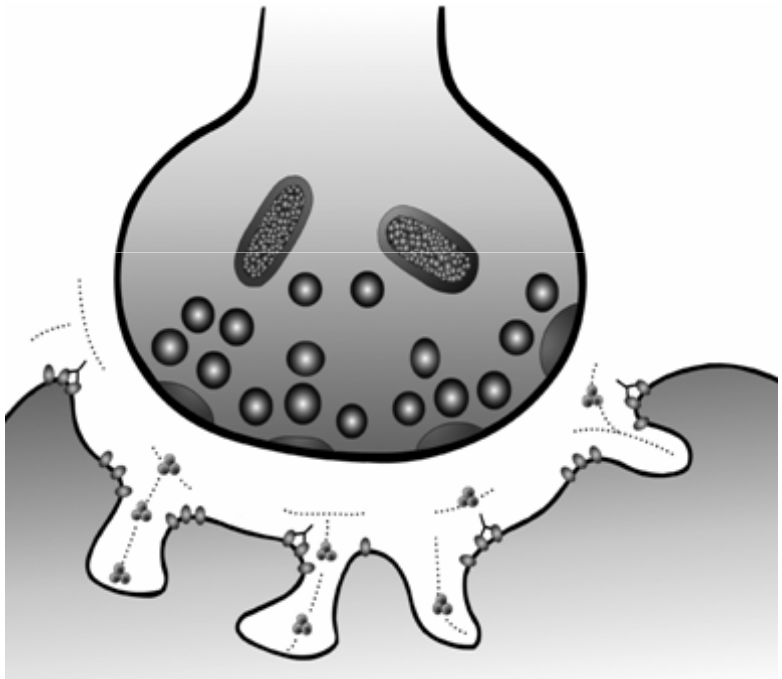

# Historie

- 1877 – Wilks, 1879 – Erb
- 1912 – Sauerbruch odstranění thymomu u MG
- 1934 – Walkerová – Prostigmin
- 1947 – Keynes (Londýn) odstranění thymu u MG
- ( 100 operovaných myastheniků)
- 1948 – Diviš, první thymektomie u MG  v ČSR
- 70.-80. léta 20. století – rozvoj thymektomií u MG

# Historie ČR

- 1971 – Šmat - thymektomie na III.chir.kl. Praha
- 1981 – Vejvalka – myasthenický dispenzář
- 1991 – zřízení celostátního centra pro léčení MG a nádorů thymu ( z rozhodnutí MZ ČR)

# Indikace k chirurgické léčbě u MG

- Thymektomie – součást komplexní léčby
- Indikace po společném posouzení neurologem, internistou, chirurgem, intenzivistou
- MG bez thymomu – po přípravě antimyastheniky, kortikoidy, imunosuprese, plasmafereza, imunoadsorpce, do 60. let, interně únosní pacienti k operaci
- Mimo okulární a seronegativní formy (vyloučit thymom)

# Indikace k chirurgické léčbě u thymomů

- THYMOMY
- Indikovat vždy, pokud je pacient únosný k výkonu a thymom je operabilní

- 10 – 15% pacientů s MG má thymom
- Až 40% pacientů s thymomem má MG

- Po odstranění thymomu z torakotomie doplnit thymektomii ze sternotomie

# Thymomy

- 15% všech tumorů mediastina
- Nejčastější nádor předního mediastina
- 60 % benigních
- 50% asymtomatických
- Většinou po 40 letech věku
- Pomalý růst

# Thymomy

Klasifikaci thymomů dle Masaoky (1981)

I. Kompletně opozdřený, bez invaze do pouzdra

II. Invaze do okolního tuku, mediastinální pleury nebo pouzdra

III. Invaze do perikardu, velkých cév, plic

IV. Generalizace (metastázy lymfogenní, hematogenní)

# Léčba thymomů

- Masaoka I –chirurgická (extensivní thymektomie)
- Masaoka II – chirurgická, onkologická (chemoterapie, ozáření)
- Masaoka III – chirugická paliativní, onkologická
- Masaoka IV – onkologická, ev . chirurgické změnšení tumoru)

# Thymomy

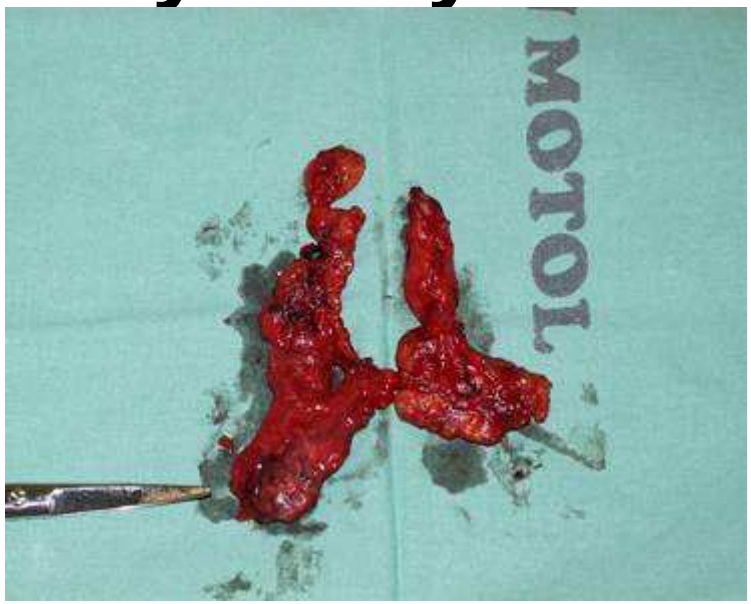


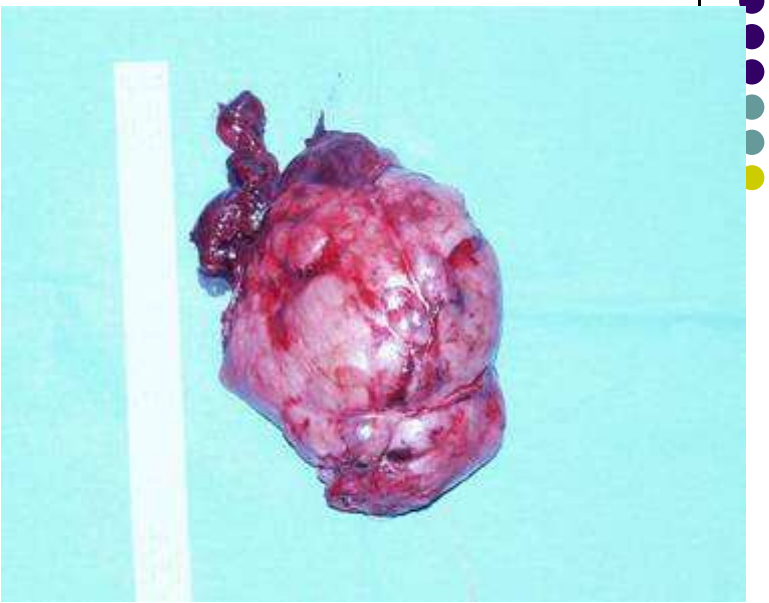

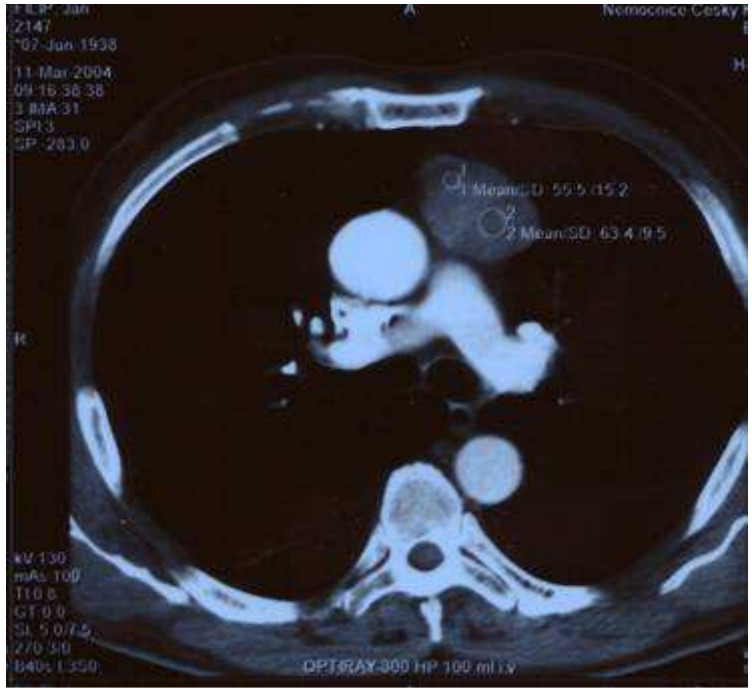


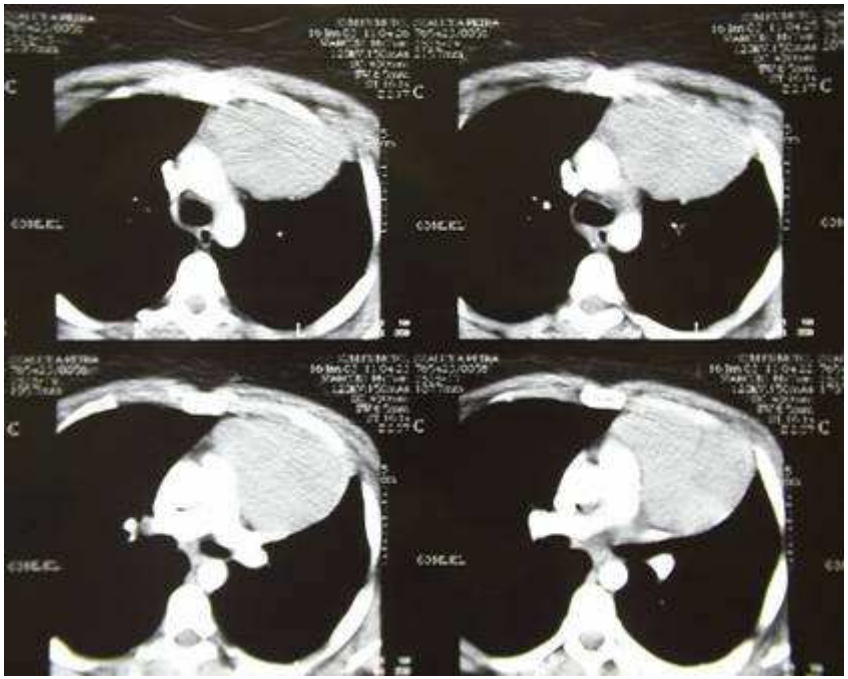

# Operační přístupy k thymu

- Standardní kompletní thymektomie z parciální sternotomie – zlatý standard
- Transcervikální, transsternální maximální thymektomie (totální sternotomie) – 1988 Jaretzki, Wolff
- Krční thymektomie – 1968 Kirschner,1988 Cooper, 1991 Kirby, Ginsberg
- VTS  thymektomie – 90.léta 20. století
- VATET thymektomie – 1995 Novellino, Spinelli - Milano

# Standardní thymektomie z parciální sternotomie

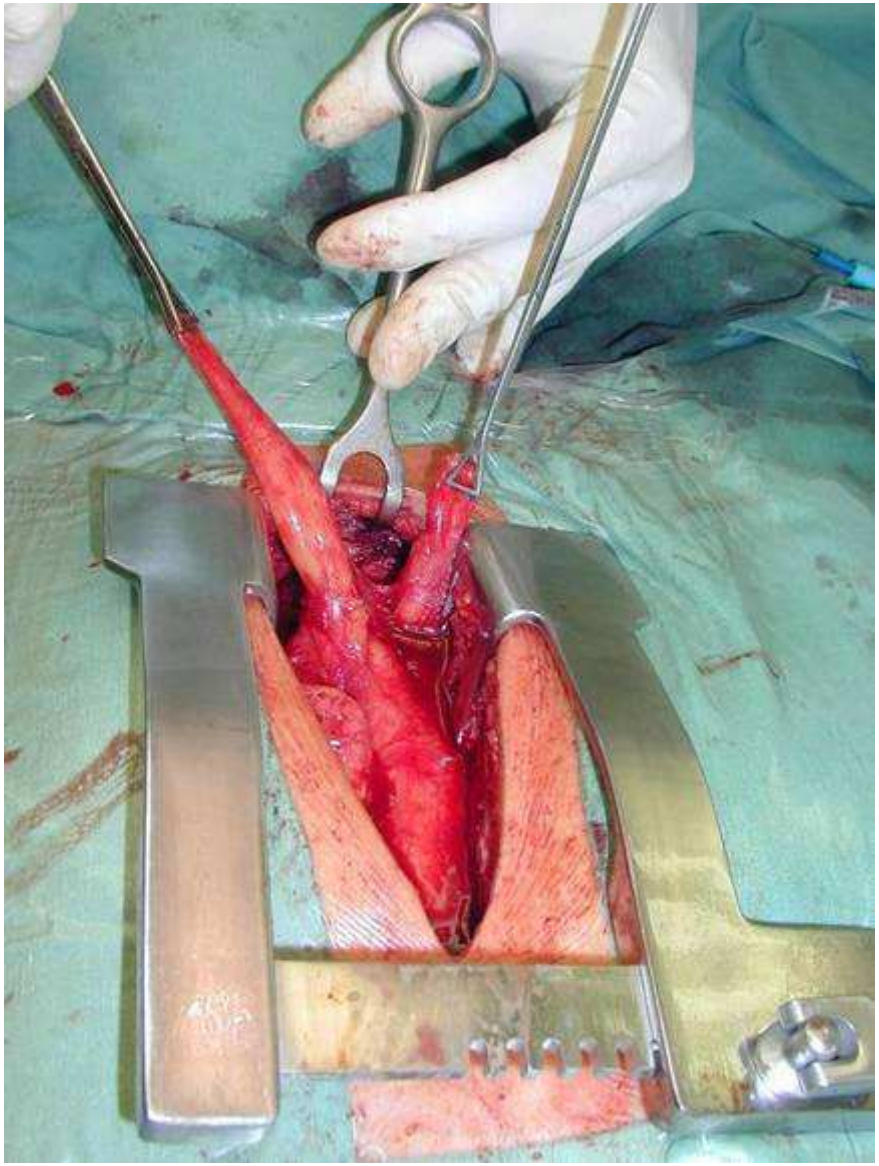

# Standardní thymektomie

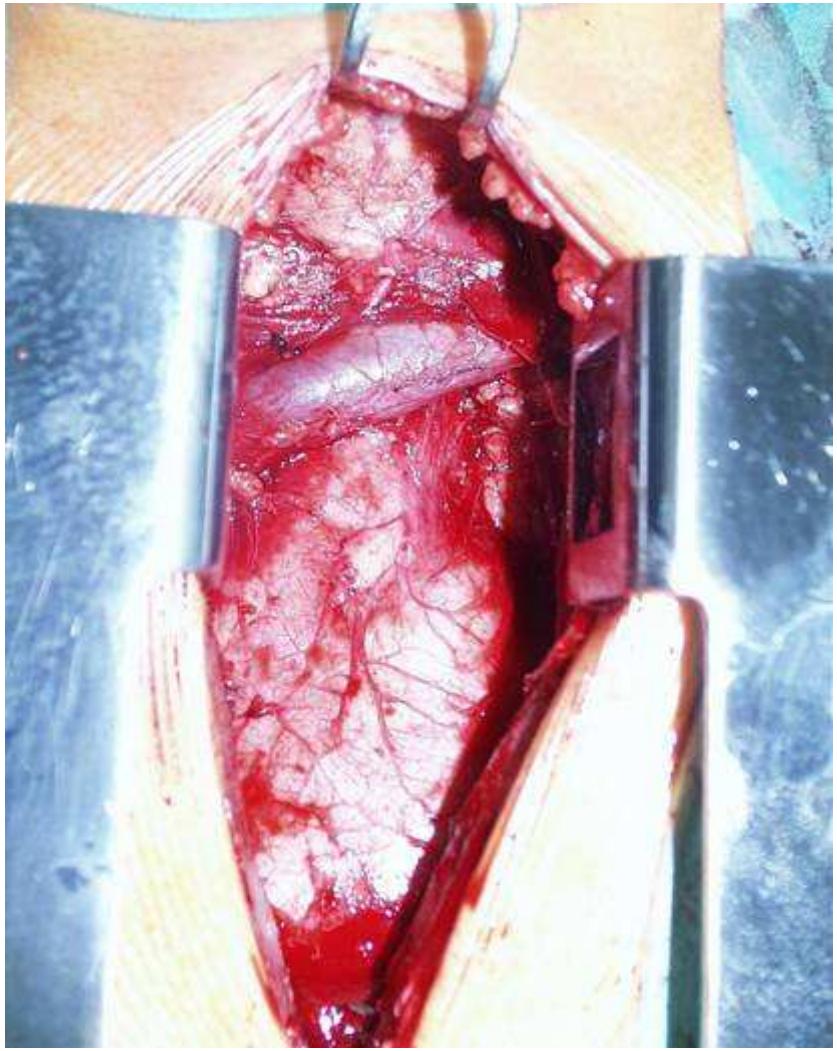

# Standardní thymektomie

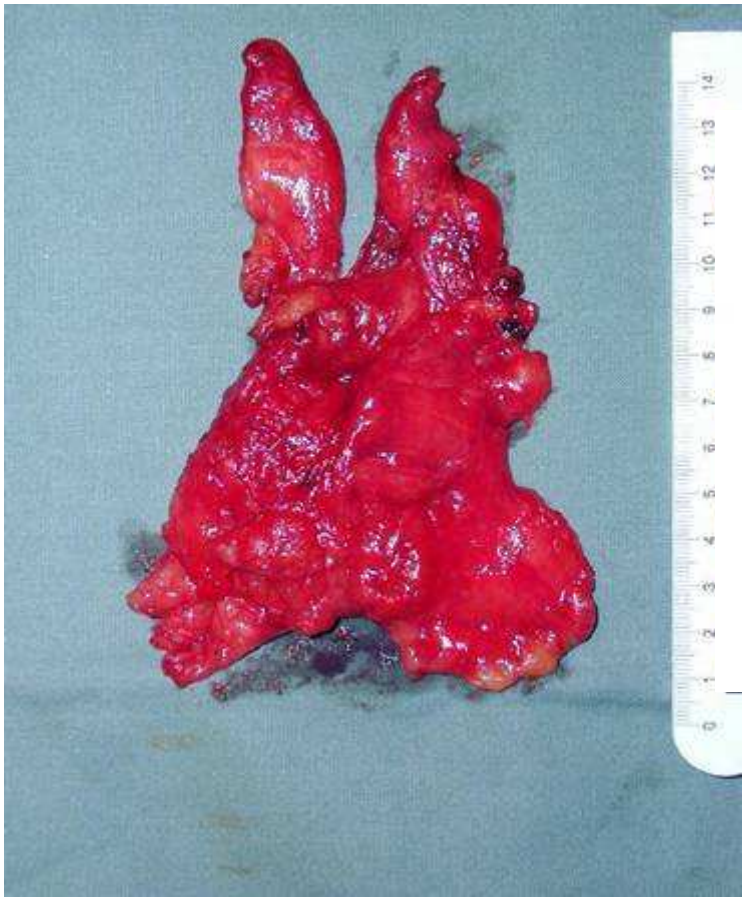

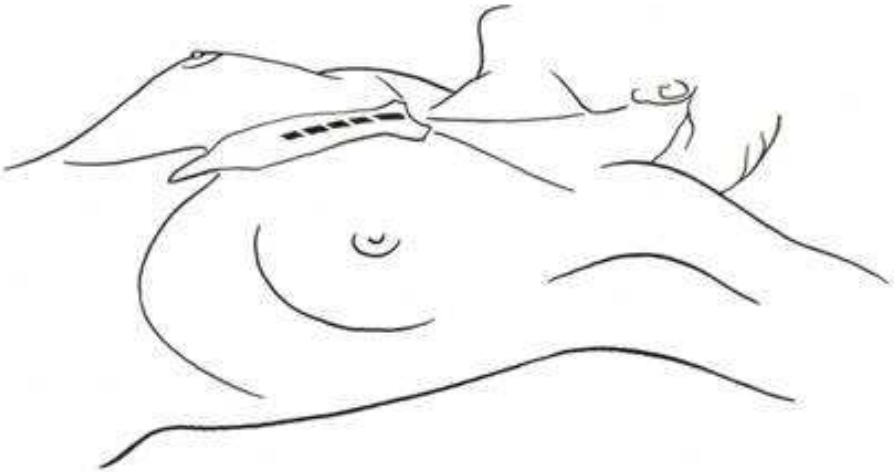

# Standardní thymektomie

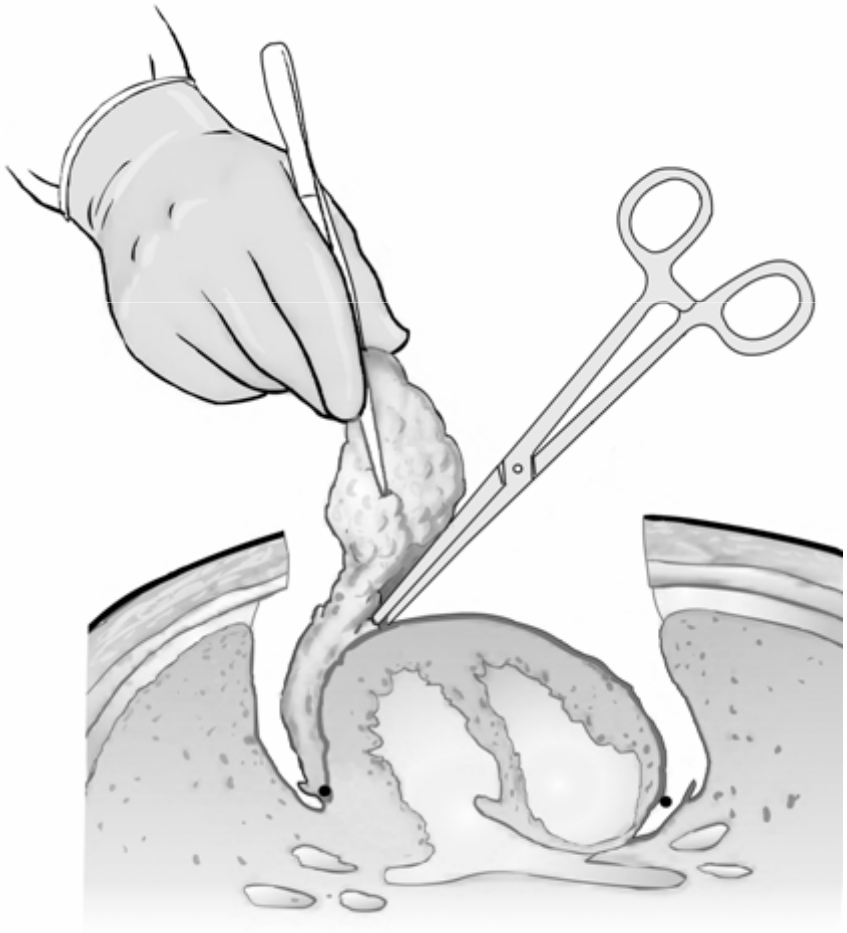

# Extenzivní thymektomie

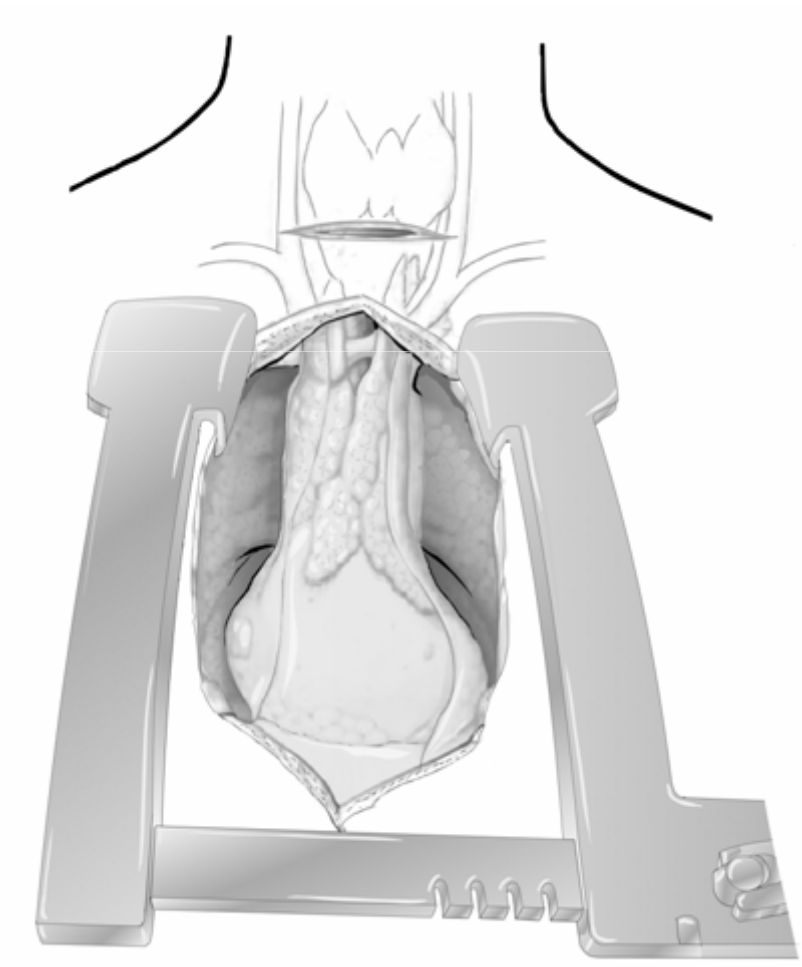

# Krční thymektomie

# VTS thymektomie

# Možná rizika endoskopické thymektomie

- Nekompletnost thymektomie
- Otevření pleurálních dutin
- Silné hrudní drény
- Pleurální srůsty
- Reoperace?

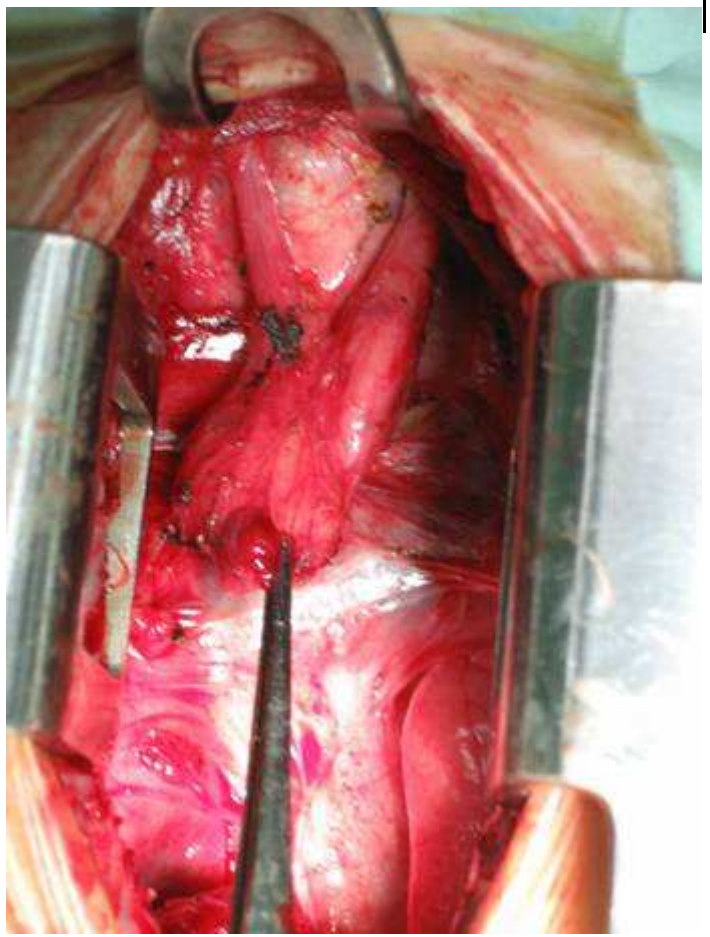

# VATET thymektomie

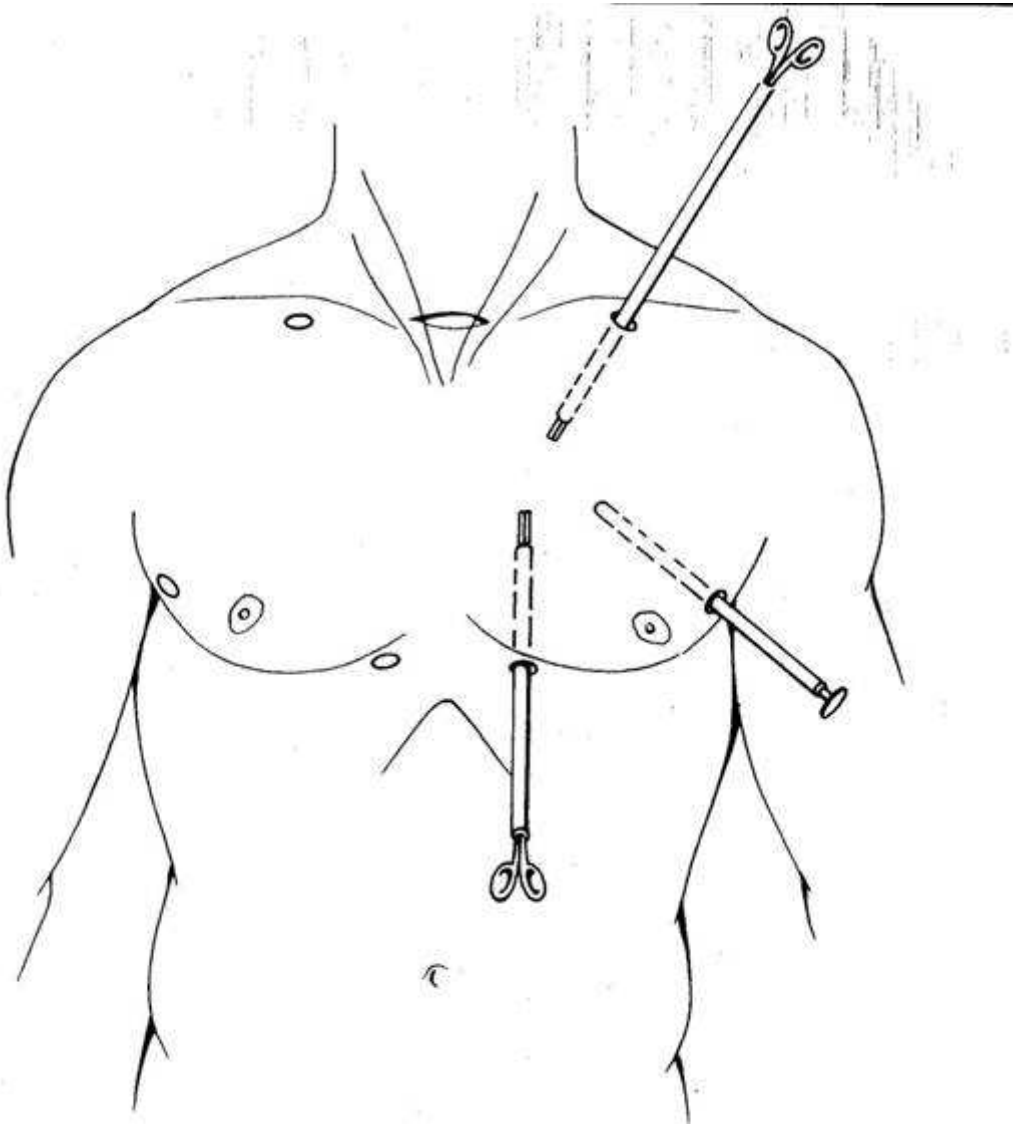

# Výsledky na III. chirurgické klinice 1. LF UK, FNM Praha

- 1976 – 2008 (32 let) 1047 thymektomií
- 777 (74,9%) MG
- 177 (16,2%) MG + thymom
- 93 ( 8,9%) thymom bez MG
- 18% klinická remise úplná bez medikace
- 75% remise farmakologicky podporovaná
- 7% refrakterní myasthenie

# Thymektomie 1948 – 2003 Praha

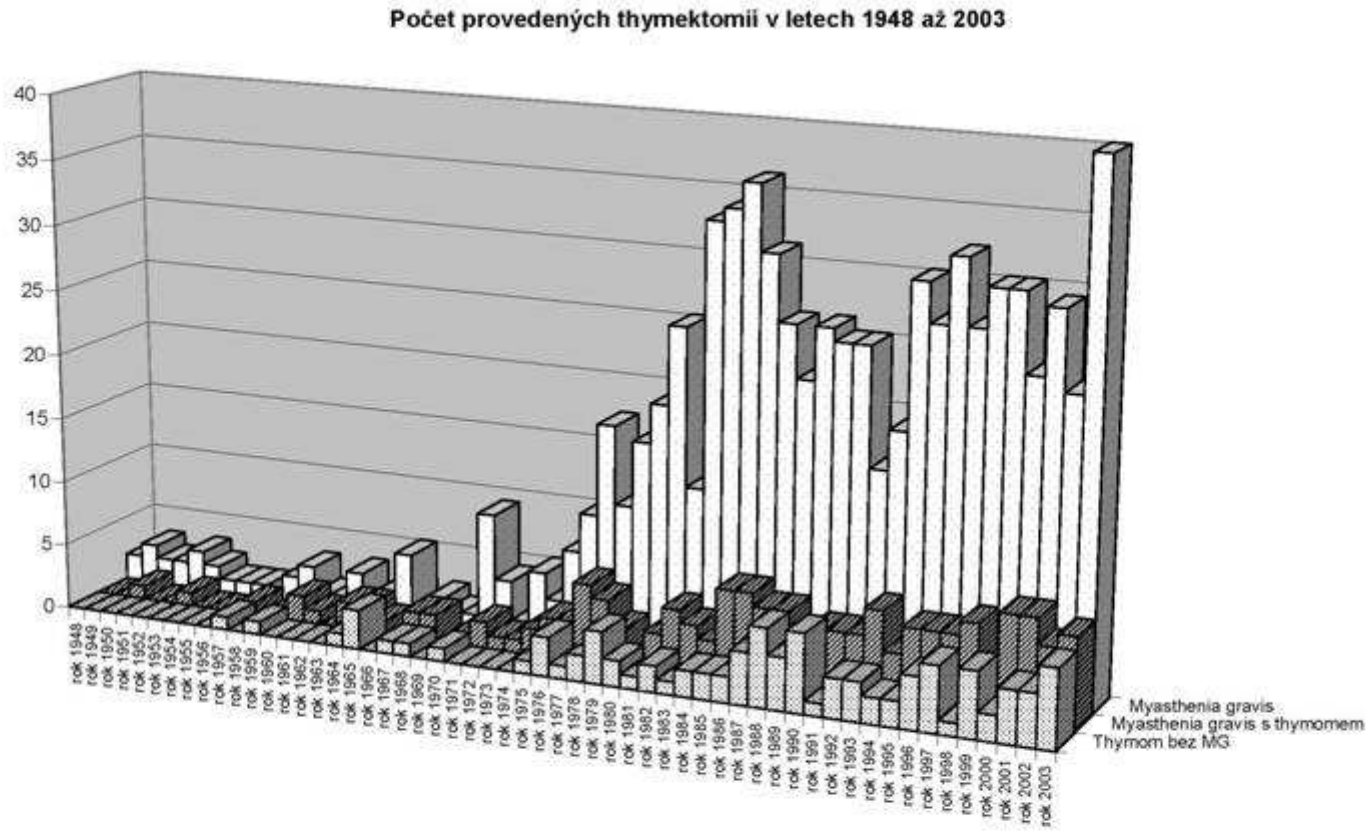

# Mediastinální patologie

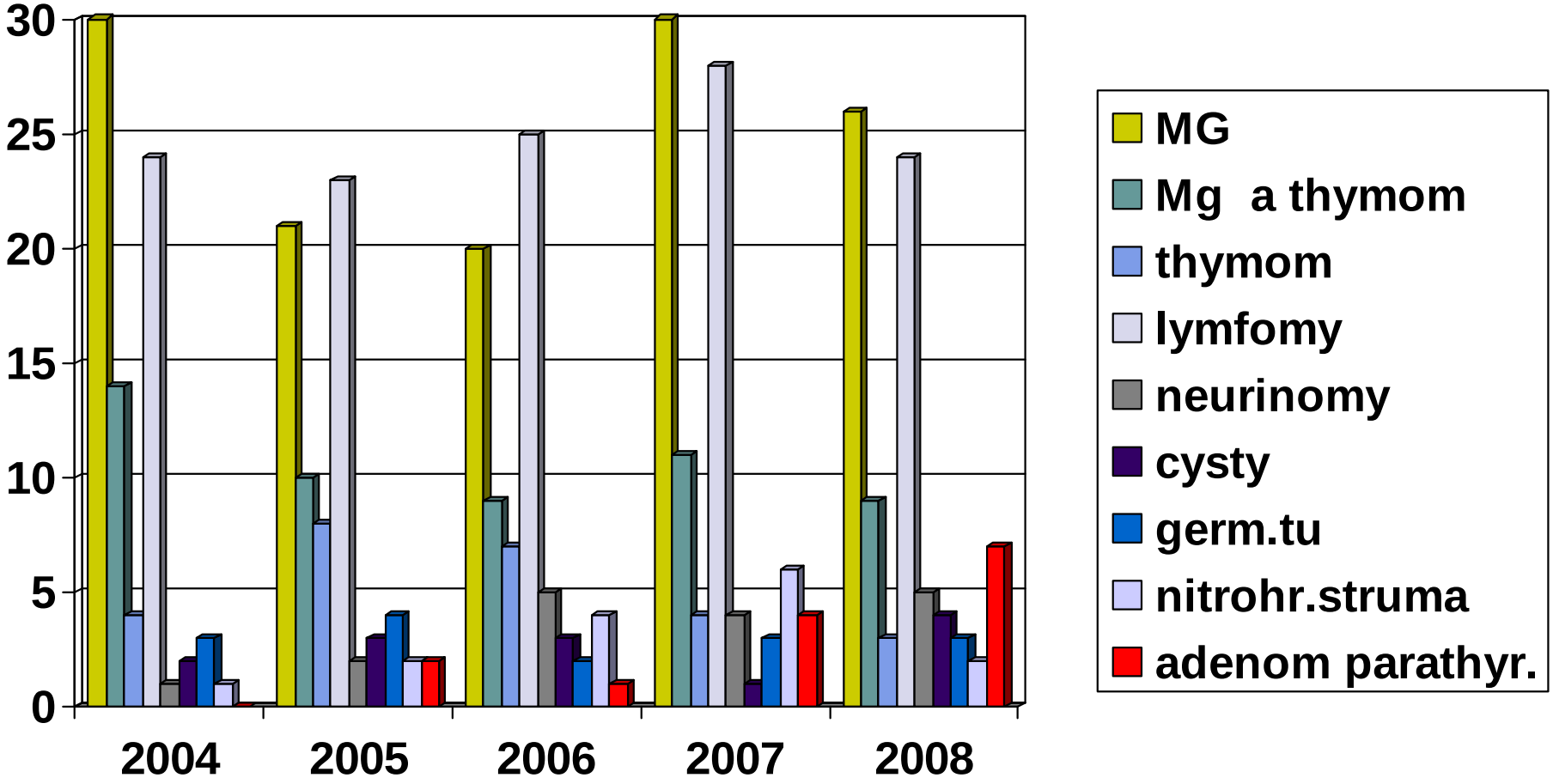

# Závěr 1 (MG)

- Kompletní thymektomie z parciální sternotomie – „zlatý chirurgický standard“
- Patří ke komplexní léčbě MG
- Propracovaná rutinní metoda na pracovišti specializovaném na problematiku
- S minimálním počtem komplikací a minimální morbiditou
- Včasná indikace

# Závěr 2 (thymomy)

- Chirurgická léčba ( Masaoka I-III)
- (pacient únosný k operaci, technicky operabilní)
- Kompletní thymektomie s odstraněním tumoru (resekcí pleury, perikardu, plíce,
- Metastasektomie)
- Kombinovaná terapie ( Masaoka II-IV)
- (chirurgie, chemoterapie, ozáření)
- Po odstranění thymomu z torakotomie
- Sternotomie s kompletní thymektomií

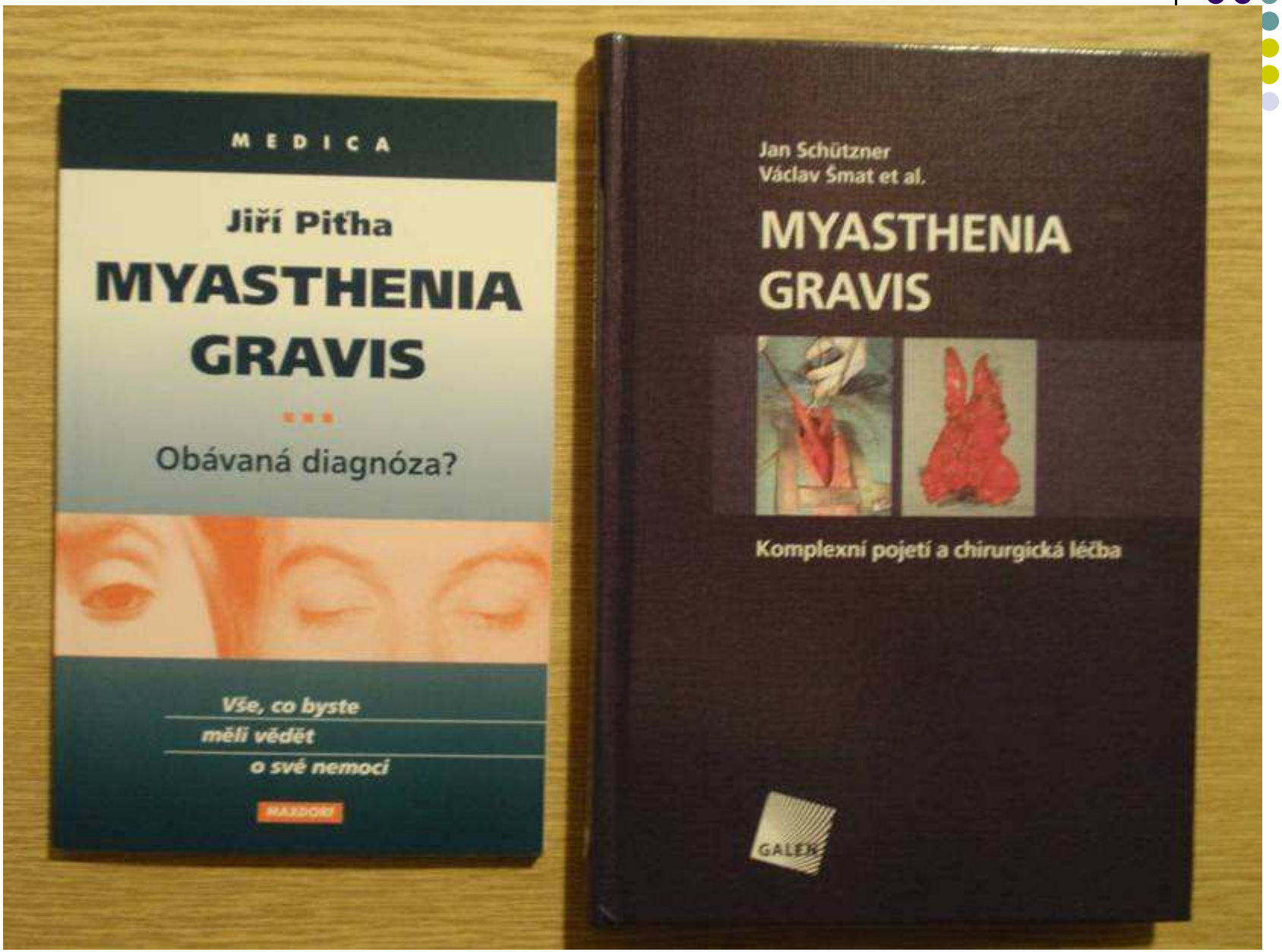
MEDICA
Jiří Pitha
MYASTHENIA GRAVIS
Obávaná diagnóza?
Vše, co byste měli vědět o své nemoci
MAXDORF
Jan Schützner
Václav Šmat et al.
MYASTHENIA GRAVIS
Komplexní pojetí a chirurgická léčba
GALEN

# Děkuji za pozornost